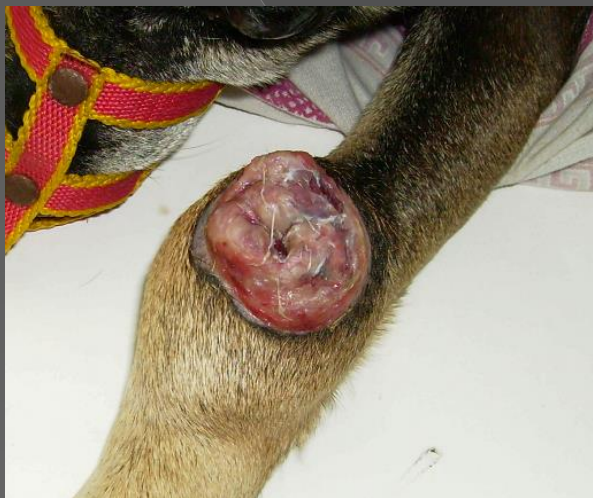

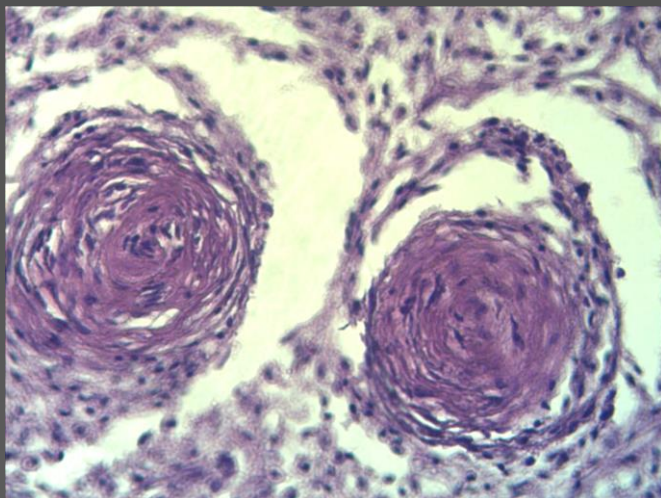
atlas citológico

Una guía rápida para el reconocimiento de lesiones cutáneas

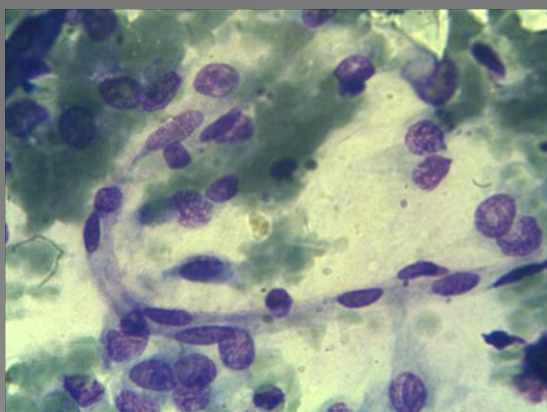
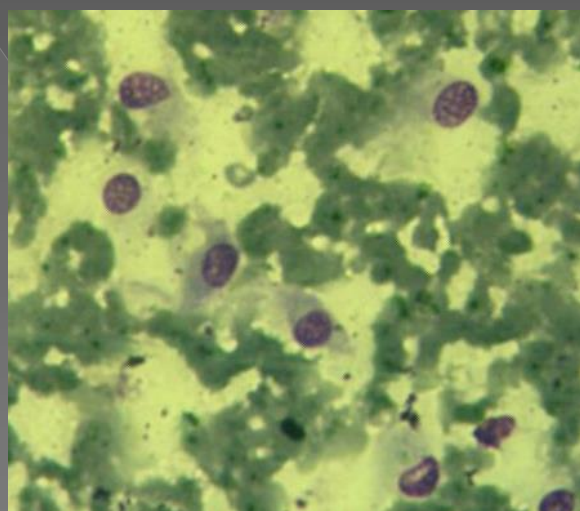
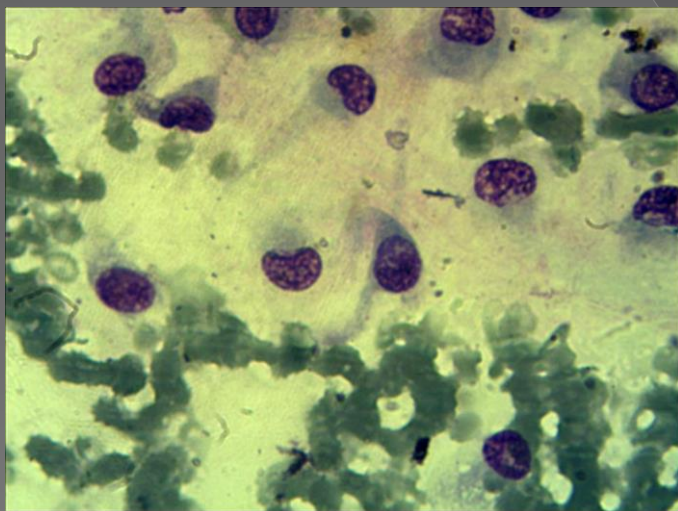
NEOPLASIAS DE CELULAS FUSIFORMES: HEMANGIOPERICITOMAS



Hemangiopericitoma cutáneo en dorso del carpo



«Huellas digitales»: Proliferación de pericitos atípicos dispuestos en un patrón espiralado alrededor de vasos sanguíneos.



Células medianas ahusadas, de núcleos ovales, de citoplasma de suave tinción basófila de bordes irregulares, terminadas en «cola»