

Caso clínico: Linfoma epiteliotrópico

Dra. Rosana Mabel Bricco. Mat. Prof. 1046

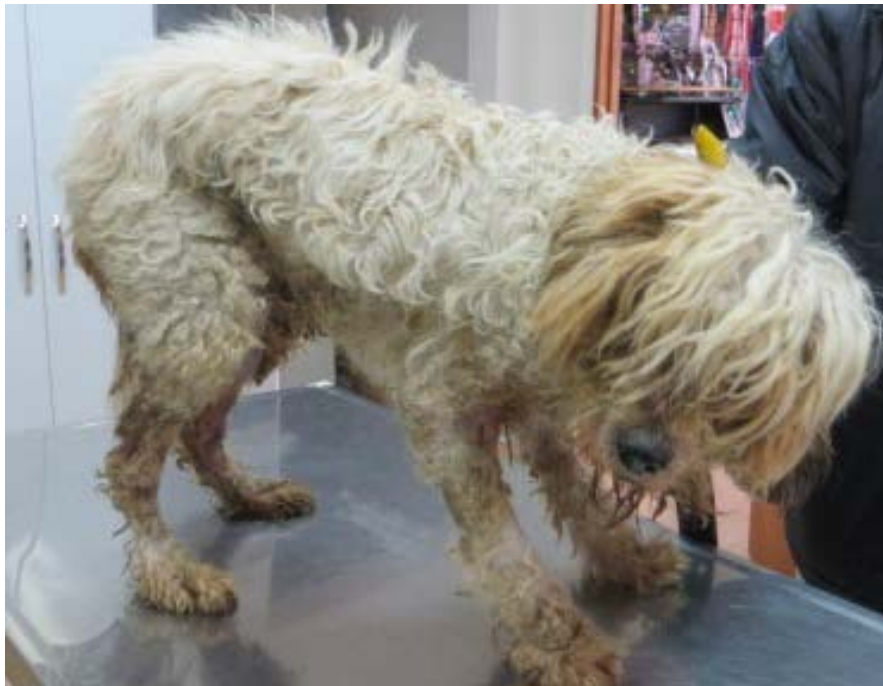Santa Fe - Argentina

Paciente: Peluca

Raza: mestizo

Macho.

Edad: 12 años



Inspección general:

Estado general: malo. Subpeso. Deprimido.

Pelaje: anudado y apelmazado por supuración de heridas ulceradas.

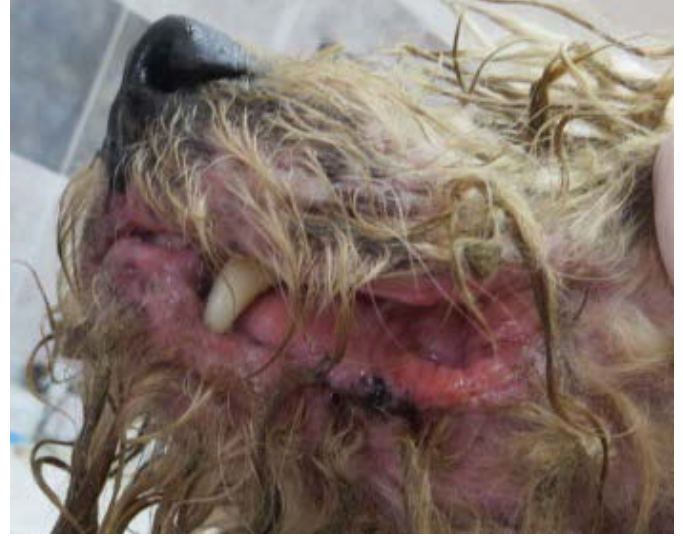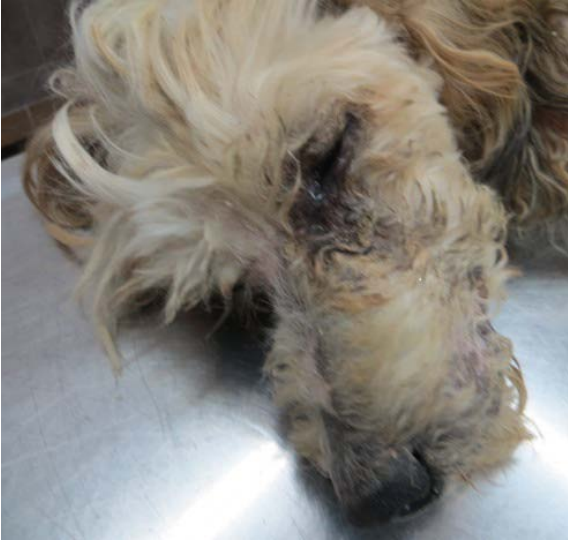Lesiones afectan: Párpados y bordes palpebrales, labios, uniones mucocutáneas y piel en general.

Dermatitis descamativa muy severa, eritema y úlceras que se manifiestan en zonas con y sin pelo.

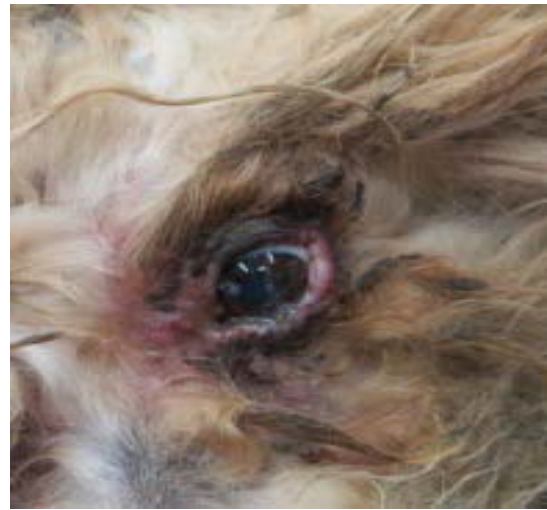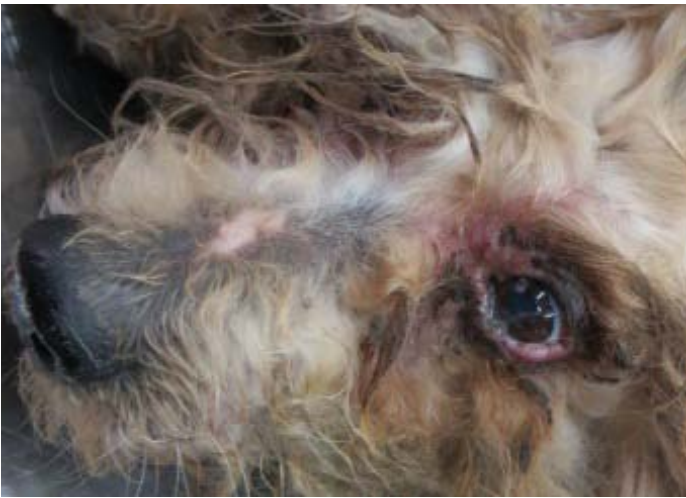Ganglios linfáticos externos: aumentados de tamaños. En su mayoría, bien palpables.

Edema de miembros: signo de godet + .

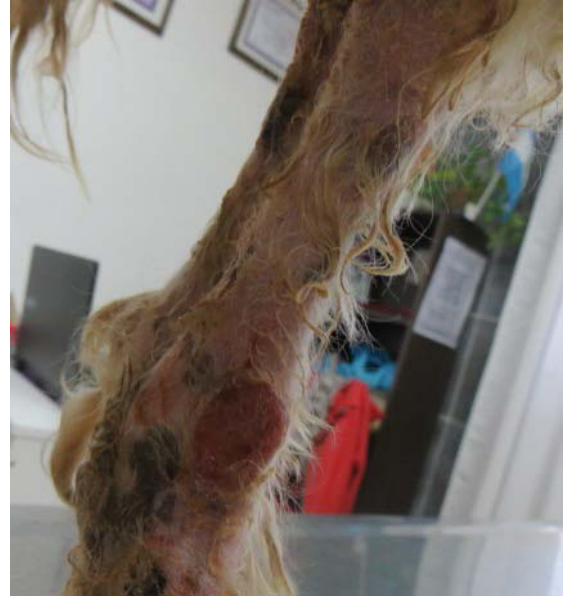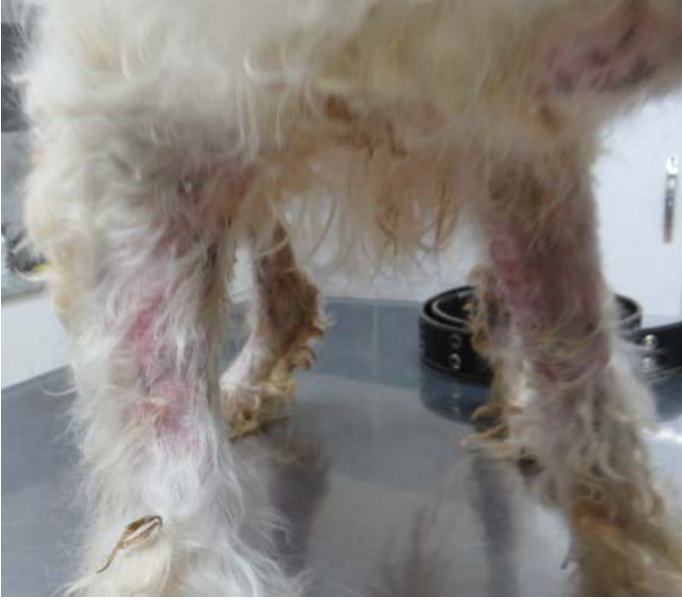Olor pútrido, producto de la contaminación secundaria.



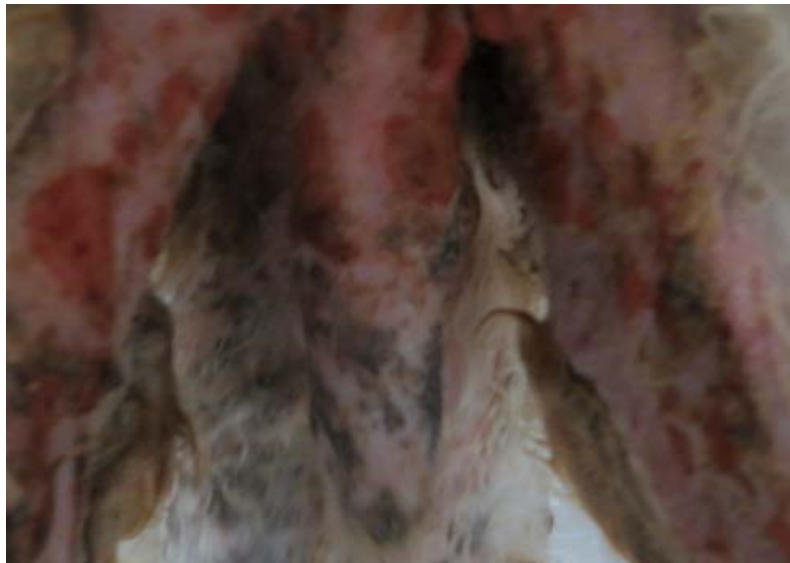Depresión y letargo. Afectación de labios y mucosa oral: severa quilitis.



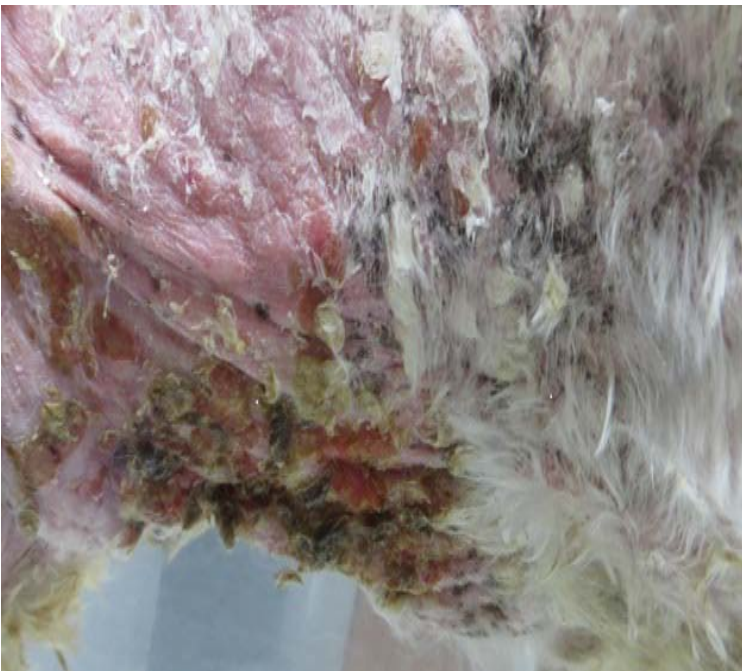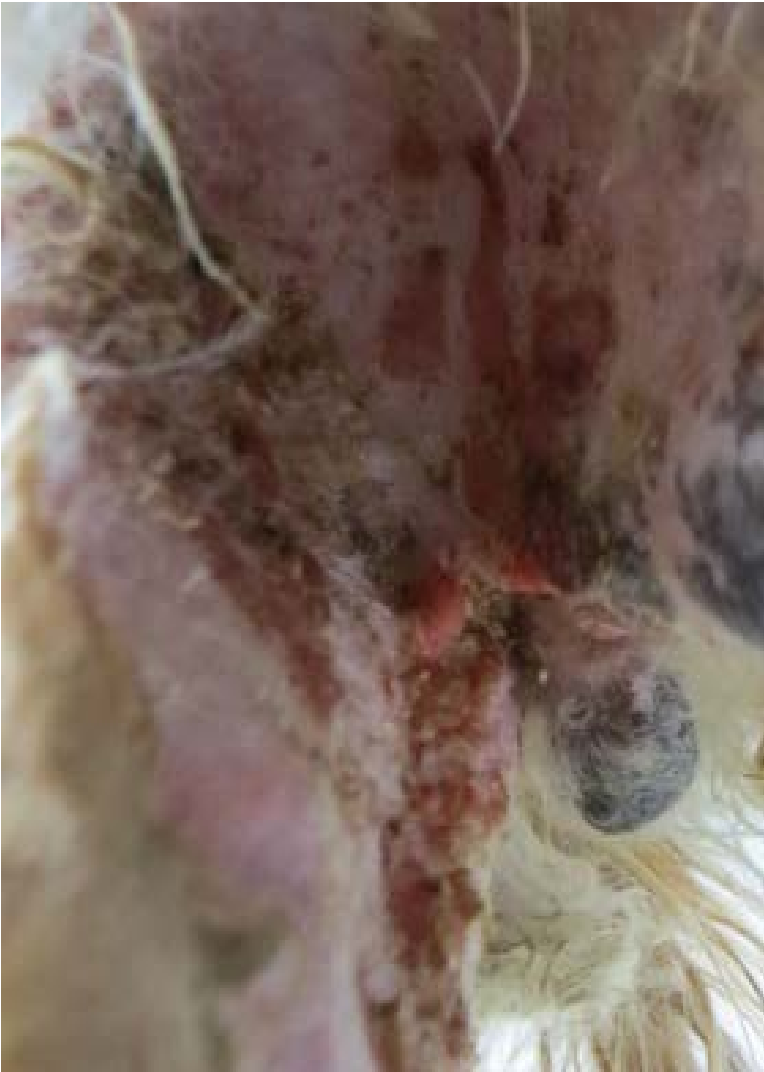Afectación de bordes palpebrales y la piel de los mismos.



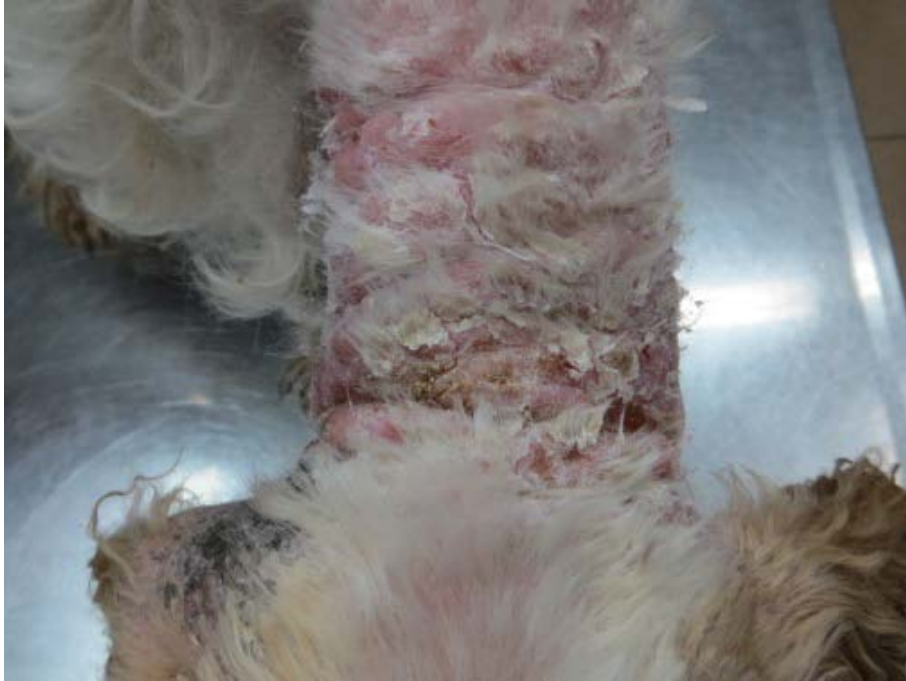Miembros anteriores: excoriación, inflamación, nódulo ulcerado y costras.



Piel ventral: úlceras, escoriaciones, descamación, costras.



Piel ventral: úlceras, escoriaciones, descamación.



Piel de cuello: engrosamiento, inflamación severa, gran descamación, úlceras.

Todas las lesiones contaminadas severamente por gérmenes bacterianos y otras por gérmenes bacterianos y fúngicos que complicaban la enfermedad de base.

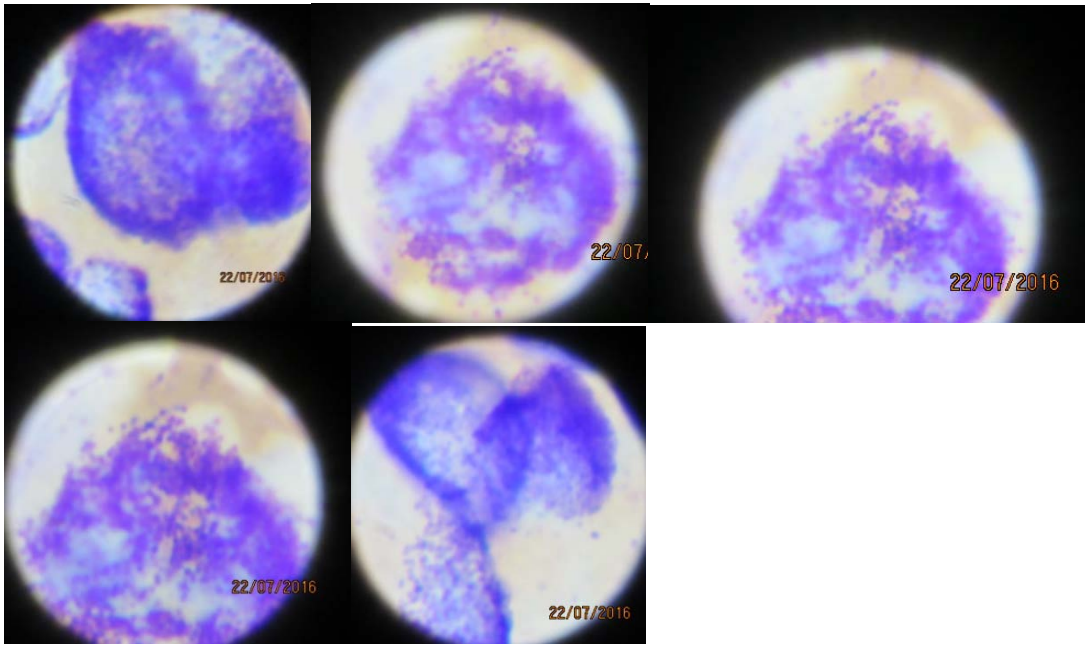
Citología: 8/07/2016

Cuatro improntas de erosiones y úlceras y una ampolla intacta de 1 cm de diámetro de color claro.

Vesícula intacta: Neoplasia de células redondas origen mesenquimático con signos de mucha malignidad. Contaminada con *Stafilococos* y organismos micóticos.

Úlceras y erosiones: Abundantes cocos, bacilos y organismos compatibles con *actinomyces*. Gran inflamación.

Dra. Ana Sividini



Informe Anatomopatológico

Especie: canina "PELUCA"

Raza: mestizo

Edad: 10 años

Sexo: macho

Material recibido: biopsia de lesiones cutáneas dermo-epidérmicas, múltiples.

► Hallazgos:

En las muestras remitidas se observó en la epidermis, principalmente evidente en el estrato basal, extensa espongirosis, marcada degeneración vacuolar de queratinocitos, junto múltiples áreas de epidermólisis con formación de vesículas (vesículas subepidérmicas), y moderada acantosis irregular con hiperqueratosis ortoqueratósica.

En la dermis había un intenso infiltrado mixto de células inflamatorias distribuido de forma difusa o focalizada en el estroma perivascular, extendiéndose y afectando la epidermis, pared folicular y glándulas anexas.

La población leucocitaria estaba predominantemente compuesta por linfocitos de pequeño tamaño y células plasmáticas y, en menor proporción histiocitos y escasos polimorfonucleares neutrófilos.

● **Diagnóstico:** dermatitis liquenoide-interface severa con degeneración epidérmica acantolítica y bullosa. Compatible con linfoma cutáneo.

HEMATOLOGIA (Contador hematológico)

Hemograma

Glóbulos Rojos:	5.190.000	x mm ³			
Hemoglobina:	12,2	g/dl	Volumen c. medio:	75,3	f l VR: 66-77
Hematocrito:	39,0	%	VR: 40-55 %	Eritromorfología:	normal.
Glóbulos Blancos:	24.600	x mm ³	VR: 6.000 – 18.000 / mm³		

Fórmula leucocitaria

Neutrófilos: 74 % Eosinófilos: 3 % Basófilos: 0 % Linfocitos: 19 % Monocitos: 4 %

Recuento de Plaquetas: 252.000 x mm³ VR: 200-500 mil/ mm³

METABOLITOS Y ENZIMAS

Glucemia: 0,42 g/l Valor de referencia canino: 0,70 – 1,10 g/l

Uremia: 0,48 g/l Valor de referencia canino: 0,20 – 0,40 g/l

Creatininemia: 0,90 mg/dl Valor de referencia canino: 0,50 – 1,50 mg/dl

Transaminasa glutámico pirúvica

Resultado: 9 U/l Valor de referencia canino: 10 – 60 U/l

Transaminasa glutámico oxalacética

Resultado: 27 U/l Valor de referencia canino: 10 – 60 U/l

Fosfatasa alcalina

Resultado: 391 U/l Valor de referencia canino: hasta 300 U/l

EXAMEN MICROBIOLÓGICO

(LESIONES HÚMEDAS y PELOS CON COSTRAS)

EXAMEN DIRECTO (BACTERIOLÓGICO Y MICOLÓGICO)

Se observa:

- Regular cantidad de leucocitos.
- Regular cantidad de cocos gram positivos dispuestos en racimos.
- No se observa hifas compatibles con hongos del tipo de los dermatofitos.
- Se observa algunos elementos levaduriformes.

CULTIVO BACTERIOLÓGICO

Se obtuvo desarrollo de: **Staphylococcus coagulasa positiva** (germen predominante)

ANTIBIOGRAMA:

Germen Sensible a : Cefalotina (CPG) Aminopenicilina + Sulbactama Trimetoprima + Sulfametoxazol - Ciprofloxacina-Eritromicina-Clindamicina-Rifampicina

CULTIVO EN MEDIO SABOURAUD (MICOLOGICO)

Desarrollo escaso de levaduras *Cándida noalbicans.*

DIAGNOSTICO: LINFOMA CUTANEO**TRATAMIENTO:**

SOSTÉN: 1) Prednisolona 2 mg kg/ 12 hs en estado agudos. Luego 1 mg kg/ 12 hs, intercalando periodos cada 24 hs, cuando las lesiones lo ameritaban.

2) Cefalexina 22 mg/ kg / 12 hs y mantuvimos por no cicatrizar heridas (mejoras)

3) Itraconazol 2,5 mg/ kg/día desde el comienzo y durante la contaminación levaduriforme.

4) Localmente: Baños con champú gel de clorhexidina / miconazol semanalmente, para bajar carga infecciosa y apoyar la terapia sistémica.

5) No se realizó otra terapia por decisión y voluntad del propietario.

Se logró mantener la calidad de vida del paciente lo mejor posible. Peluca vivió con relativa buena calidad de vida durante un año más.





