

Caso clínico, cuerpo extraño en carina traqueal en un gato doméstico

M.V. Natalia Ricci, M.V. Claudia Lobo Borobia

Introducción

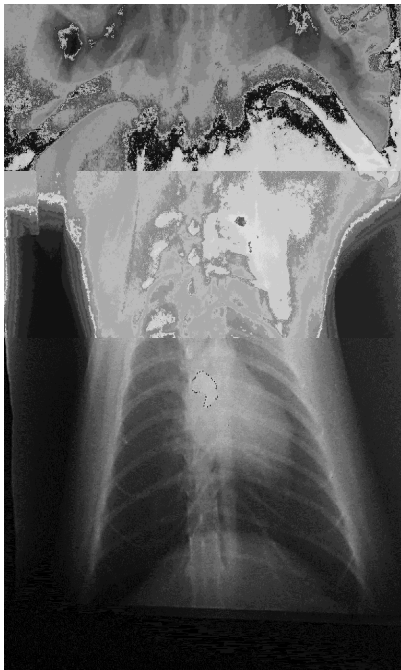
Las situaciones que llevan a que un paciente se presente con un cuadro clínico particular requieren del clínico que atiende el caso, de cierta prontitud a la hora de tomar decisiones que pueden resultar en el desenlace positivo o negativo de una presentación clínica. Este caso en particular contó con el beneficio del reconocimiento de signos clínicos, camino diagnóstico adecuado, toma de decisiones y trabajo en equipo particular

Descripción

Se presenta a la consulta un paciente felino de raza indefinida de sexo hembra y de 3 años de edad aproximadamente. Paciente frecuente de la veterinaria Cruz Azul de la ciudad de Salta para mantener un plan sanitario actualizado. La propietaria lo lleva en esta ocasión describiendo que la paciente se presentaba en su domicilio jugando con una cortina cuando se le cayó el barral sobre el cuerpo. Luego de este episodio presentó molestias respiratorias y tos. La veterinaria que lo recibe realiza la revisión completa del paciente encontrando reflejo tusígeno positivo y cierta sibilancia al final de la inspiración en campo pulmonar medio de ambos lados.



Solicita entonces una radiografía de tórax simple, laterolateral derecha y ventrodorsal. En las mismas se logra observar una estructura radiopaca de pequeño tamaño, forma irregular, alojada en la carina traqueal.



Constatando la presencia de un cuerpo extraño traqueal se deriva a la colega M.V. Claudia Lobo para que intente la resolución mediante extracción del cuerpo extraño por endoscopia.