

Cuerpo extraño en vías respiratorias bajas en un felino, resolución con endoscopia.

MV (UBA) Especialista en Clínica de Perros y Gatos (UCASAL) Claudia L. Lobo Borobia, Directora del Instituto de Diagnóstico Veterinario La Compañía, San Salvador De Jujuy.



RESUMEN: la endoscopia es una técnica que cuyas fortalezas son que permite el acceso a estructuras internas (cavidades) con mínima invasión, se evitan cirugías con sus posteriores tiempos de recuperación, tienen capacidad de resultar diagnóstico y en muchos casos como resolución terapéutica (extracción de pólipos, cpos.extraños, medicación local, etc.). Sus indicaciones a nivel de Vías Respiratorias son variadas: tos crónica (laringitis/traqueítis/bronquitis/ colapso traqueal/ etc.); dificultades respiratorias (disnea, estertores); sospecha de cuerpo extraño; sospecha de neoplasia; toma de muestras para estudios anatomopatológicos; lavado bronco alveolar (cultivo, citología, etc.); Hemoptisis; etc. Sin embargo hay que tener presente que no todos los pacientes son aptos para la misma y resulta indispensable la realización de una **consulta endoscópica previa** con el especialista quien será en definitiva el que determinará la viabilidad del caso. Es necesario conocer también las limitaciones existentes para la realización de la misma y que ellas dependen por un lado del paciente (tamaño, edad, presencia de patologías preexistentes, etc.), del equipamiento (en este caso el tamaño de la sonda principalmente, tamaño del cuerpo extraño, perforación del sitio de anclaje situación ésta particularmente grave a nivel de tórax) y del profesional actuante (conocimiento anatómico y entrenamiento adecuado, equipo profesional acompañante).

INTRODUCCION: se solicita, por derivación de la Dra. Natalia Ricci de la ciudad de Salta, el diagnóstico y resolución de un hallazgo radiológico compatible con cuerpo extraño en tráquea de un felino a nivel de la carina. El paciente tiene al momento del estudio 4 ½ años, hembra, 3,5 kg de peso. Para la evaluación previa del caso se solicitan los estudios realizados y se verifica la presencia del cuerpo extraño mencionado y se toma el caso para endoscopia y rescate del elemento.

La anamnesis consistía en la existencia previa de un accidente doméstico en el cual por razones azarosas se desprendió un cortinado de la vivienda sobre el felino en cuestión que asustado salió corriendo de la escena y que a partir de ese momento comenzó con la sintomatología de disnea. Se sospechaba de la presencia de una borla del cortinado que no se pudo encontrar en la casa luego del hecho. A pesar que dicho elemento no podría haber sido individualizado por estudios radiológicos la indicación del mismo es correcta porque corresponde evaluar orígenes pulmonares o de vías respiratorias.

El día citado se repiten estudios radiológicos para verificar que el elemento extraño no haya migrado y el diámetro de la tráquea a fin de determinar la viabilidad de la realización del estudio con los materiales y equipamiento a disposición.

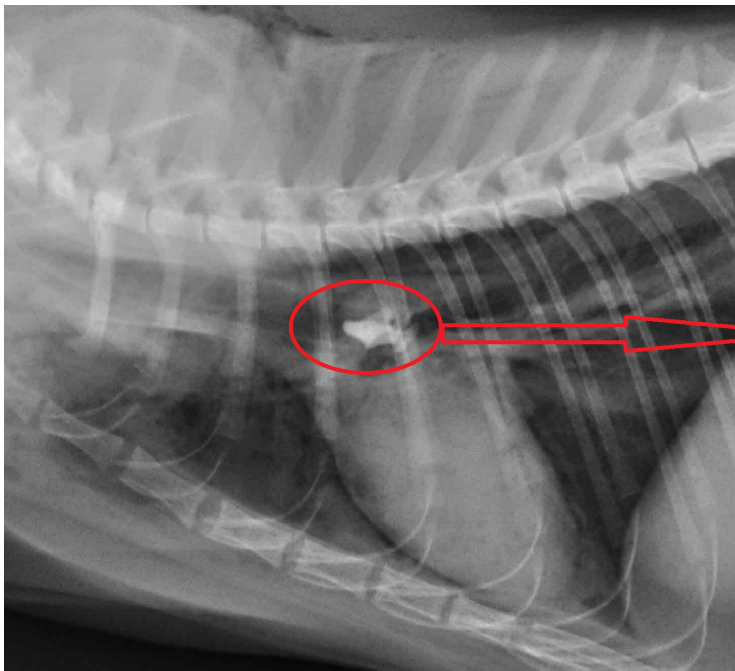
MATERIALES Y MÉTODO: para el estudio radiológico se utiliza un equipo de radiología marca GBA 125/150 de ánodo giratorio y un sistema de digitalización marca Carestream. Se realizan dos incidencias (LL y VD) y se verifica que el elemento se encuentra en el mismo lugar. (fig. 1; 2 y 3)
Para el estudio endoscópico se utiliza un equipo marca Péntaxmod. Y un video broncoscopio flexible de 5 mm de diámetro con un canal de trabajo de 2 mm de diámetro y pinzas de biopsia para endoscopia y canastilla de Dormía apropiadas para ese canal de trabajo. (Fig. 4; 5 y 6)
Para la práctica se realiza anestesia TIVA utilizando como premedicación Tramadol (3 mg/kg) 0,21 cc IM totales y Atropina 0,5 cc (para disminuir secreciones) y como agentes anestésicos dexmedetomidina 0,15 cc IM, tiletamina/zolazepam 0,05 cc IM, canalización para mantenimiento de vía permeable (administración de goteo lento de Sc. Fisiológica) y mantenimiento anestésico con Ketamina. 5 mg/kg a demanda de acuerdo a la duración de la práctica.

PROCEDIMIENTO: con la utilización de un abrebocas fabricado con el cuerpo de una aguja de tuberculina contado con una longitud de 3,5 a 4 cm colocado entre canino superior e inferior se procede al ingreso en cavidad oral para el acceso a vías respiratorias bajas a través de la laringe. (Fig. Nro. 7). A poco de ingresar a la tráquea se observa en su porción distal la imagen de un cuerpo extraño blanco nacarado ubicado a nivel de la bifurcación en bronquio fuentes principales. (Fig. Nro. 8; 9; 10). Se inicia el procedimiento de remoción del mismo y por su tamaño se realiza alternando el uso de pinza de biopsia y canastilla de Dormía. Durante la práctica varias veces se suelta el elemento por la gran cantidad de moco que lo cubre y torna de muy fácil deslizamiento. Finalmente se logra la extracción del mismo comprobando que se trata de una pieza dentaria (premolar) del propio paciente. (Fig. Nro. 12). Se verifica la ausencia del mismo en arcada dental ventral rama derecha y se verifica la presencia de una importante enfermedad periodontal generalizada. Por último se vuelve a ingresar para evaluar el estado de la mucosa y estructuras anatómicas blandas y duras de la zona afectada con el fin de poder determinar un pronóstico y tratamiento posteriores. (Fig. Nro. 11).

CONCLUSION: al presentarse un paciente con una sintomatología como la disnea, es de fundamental importancia tener en cuenta todas las posibilidades, aún de características poco habituales. Se deben descartar todas las patologías que la provoquen con mayor frecuencia pero no se deben ahorrar estudios complementarios y/o técnicas de diagnóstico y tratamiento alternativas, ya que muchas veces la vida de nuestros pacientes depende de nuestra habilidad para el uso e indicación de los mismos. También estos casos nos dan la oportunidad de reflexionar sobre el hecho que no debe ser una limitante el no contar con el equipamiento, sino muy por el contrario tener la apertura suficiente para realizar la derivación correspondiente entendiendo que esto se trata de **trabajo en equipo**, que es lo que finalmente enriquece nuestra práctica diaria y enaltece nuestra querida profesión. Personalmente agradezco a la Clínica Veterinaria Cruz Azul de la ciudad de Salta y a la Dra. Natalia Ricci por la confianza y el desafío de enviarnos su paciente.

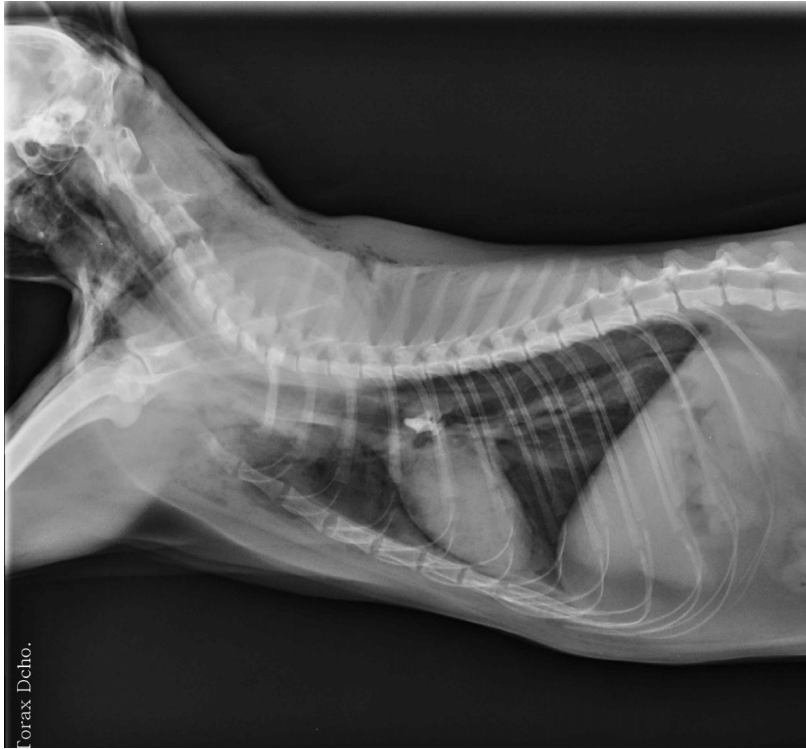

Fig. Nro. 1 RX LL de tórax. MV Claudia L. Lobo Borobia. San Salvador de Jujuy.



**CPO.
EXTRAÑO**

Fig. Nro. 2 RX LL de tórax (magnificación). MV Claudia L. Lobo Borobia. San Salvador de Jujuy.

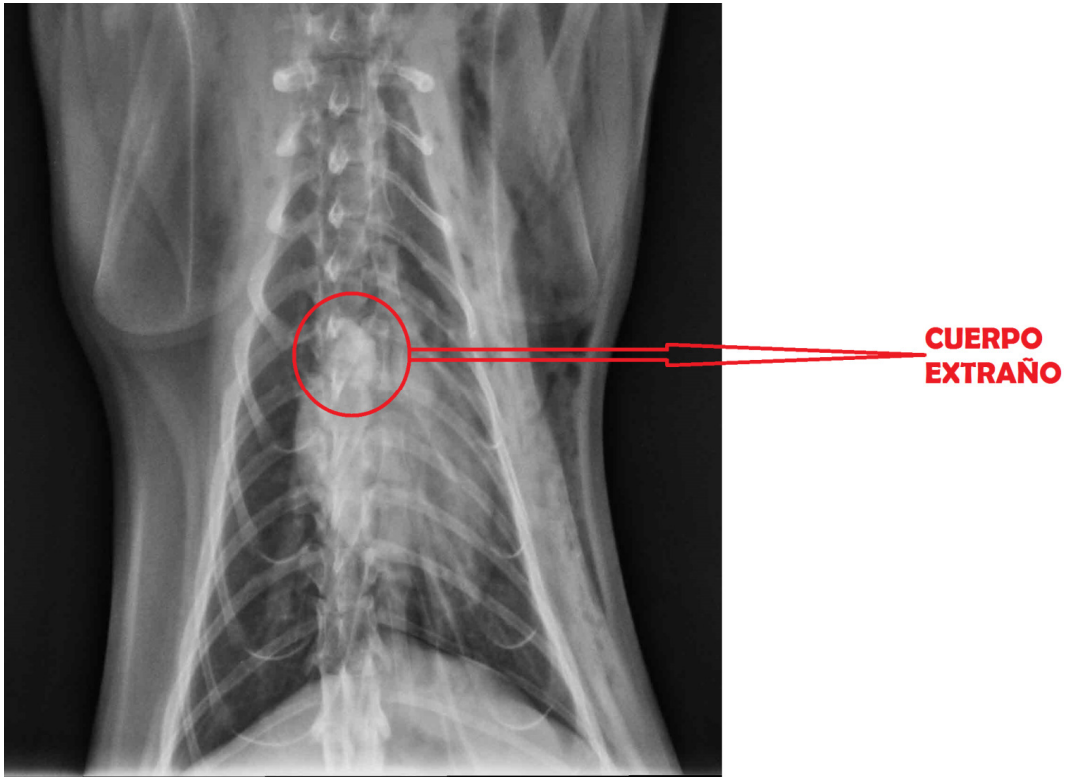


Fig. Nro. 3, Rx LL de tórax. MV Claudia L. Lobo Borobia. San Salvador de Jujuy



Fig. Nro. 4 VideobronscopioPentax

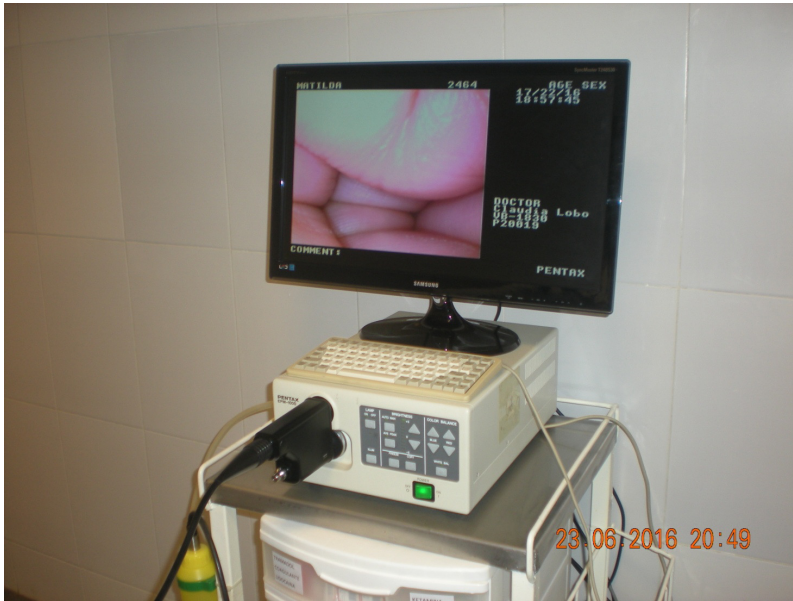

Fig. Nro5 Fuente de luz Pentax y Pantalla LCD de 25 " (torre).

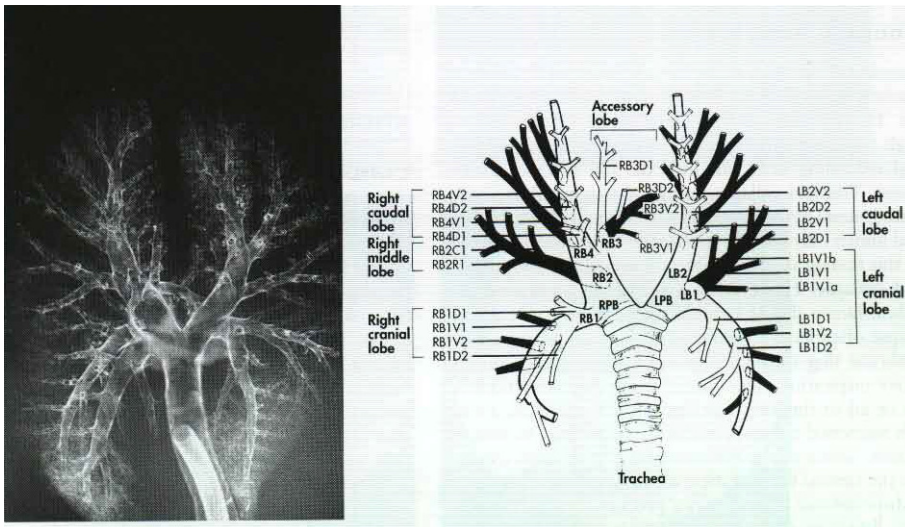


Fig. Nro. 6 Recordatorio anatómico de vías respiratorias bajas (Gentileza Dr. Ernesto Bruzzone).

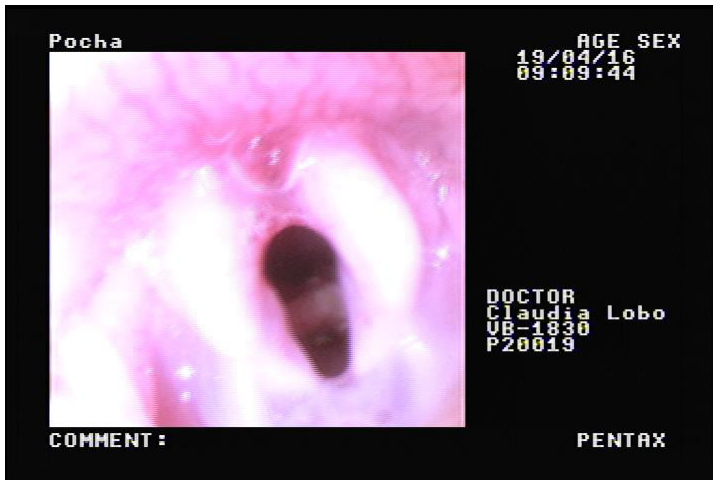


Fig. Nro 7. Laringe. MV Claudia L. Lobo Borobia. San Salvador de Jujuy

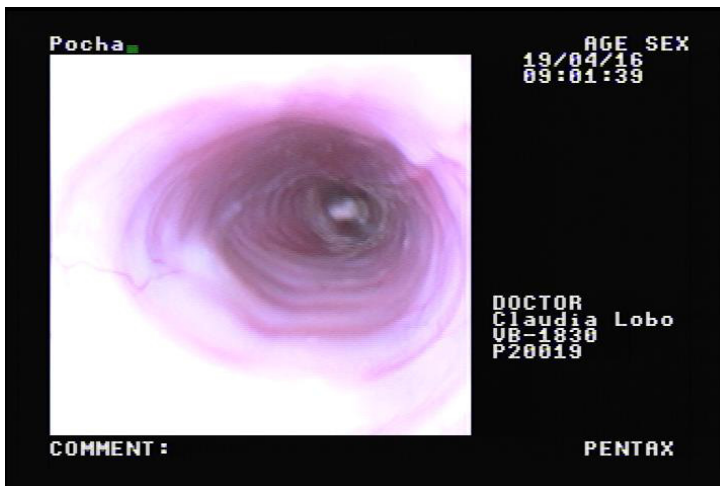


Fig. Nro 8. Tráquea: se observa al final la presencia de un elemento blanco nacarado y mucos circundante.

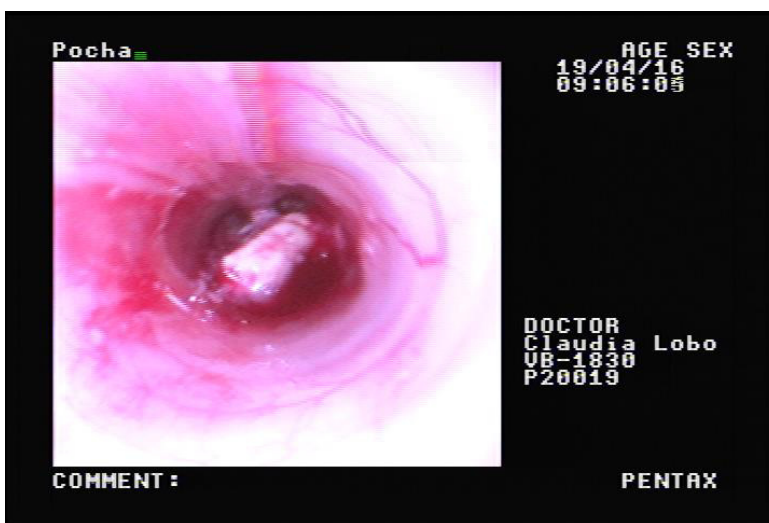


Fig. Nro 9. Tráquea: imagen mas cercana luego de una movilizacion previa del cpo. extraño, se aprecia tambien pequeña cantidad de sangre producto de la erosi3n causada por el movimiento del elemento.

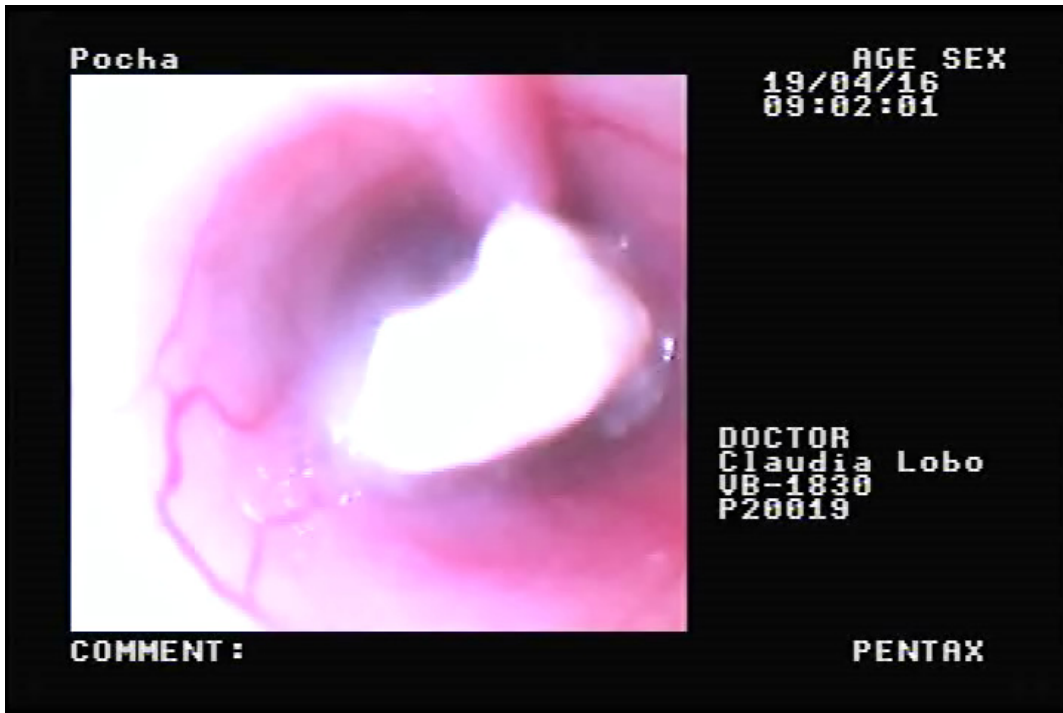


Fig. Nro 10. Acercamiento.

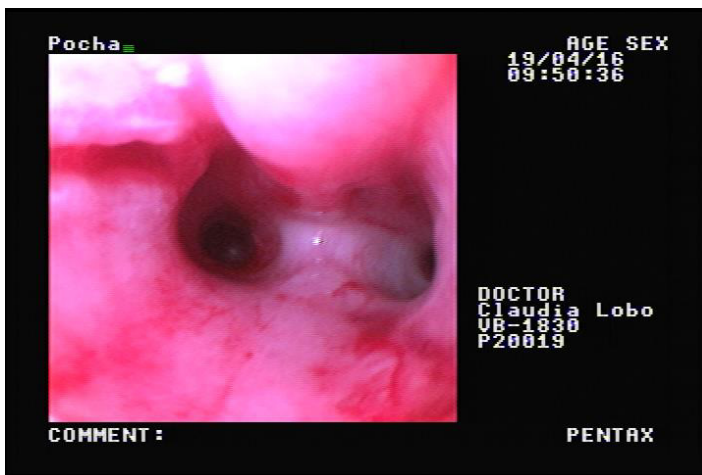


Fig. Nro 11. Carina y zona de impresión de LNN regional. Verificación de estado de la mucosa e integridad de traquea y bronquios. MV Claudia L. Lobo Borobia. San Salvador de Jujuy. Año 2016.

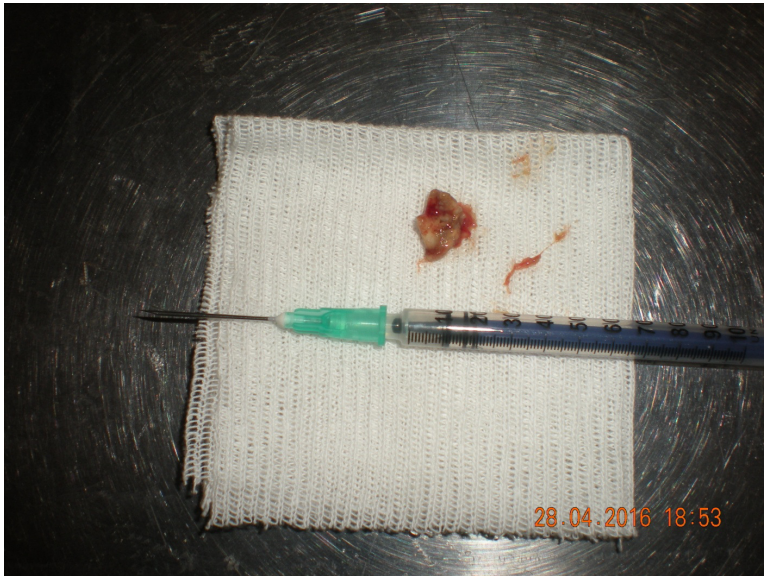

Fig. Nro 12. Cuerpo extraño extraído, tamaño relativo respecto de una jeringa de tuberculina. Pieza dental (premolar) del propio paciente. MV Claudia L. Lobo Borobia. San Salvador de Jujuy año 2016.